

PRESENTACIÓN DE CASO

Microcalcificaciones cerebrales en un recién nacido con tuberculosis congénita

Yolanda Cifuentes¹, Martha I. Murcia², Jorge Piar³, Patricia Pardo⁴

¹ División de Neonatología, Departamento de Pediatría, Facultad de Medicina, Universidad Nacional de Colombia, Bogotá, D.C., Colombia

² Grupo de Micobacterias, Departamento de Microbiología, Facultad de Medicina, Universidad Nacional de Colombia, Bogotá, D.C., Colombia

³ Servicio de Pediatría, Instituto Materno Infantil-Hospital La Victoria, Bogotá, D.C., Colombia

⁴ Servicio de Radiología, Instituto Materno Infantil-Hospital La Victoria, Bogotá, D.C., Colombia

La tuberculosis es un problema grave de salud pública a nivel mundial. La Organización Mundial de la Salud estimaba que en el 2012 se habían presentado 8,6 millones de casos nuevos y 1,3 millones de muertes a causa de la enfermedad. En Colombia, la incidencia en 2011 fue de 24 casos por 100.000 habitantes. No hay información sobre la tuberculosis en las mujeres gestantes y la infección congénita se considera una enfermedad rara, de difícil diagnóstico, que genera alta mortalidad y puede confundirse con la adquirida después del nacimiento. La tuberculosis se ha relacionado con la infección por el virus de la inmunodeficiencia humana en madres y neonatos.

Por otra parte, los casos de sífilis congénita han aumentado en el mundo y, en Colombia, la prevalencia es de 2,5 casos por 1.000 nacimientos, en tanto que, en el Instituto Materno Infantil-Hospital La Victoria, la frecuencia es de un caso por 57 nacimientos.

Se presenta el caso de un recién nacido en tratamiento para sífilis congénita que presentó microcalcificaciones detectadas en una ecografía transfontanelar, lo que alertó sobre la existencia de otro agente infeccioso. La prueba de PCR fue negativa para citomegalovirus, así como los títulos de IgM para toxoplasma, rubéola y herpes I y II. Dado el antecedente de un tratamiento incompleto para tuberculosis en la mujer gestante, se sospechó la presencia de infección por el bacilo de la tuberculosis. No se encontraron bacilos ácido-alcohol resistentes en tres muestras de jugo gástrico, y la prueba de PCR-*IS6110* fue positiva en líquido cefalorraquídeo y en orina, pero no en sangre. El recién nacido recibió tratamiento con penicilina cristalina durante 10 días, así como con isoniazida, rifampicina, pirazinamida y estreptomycin. Actualmente se le hace seguimiento clínico.

Palabras clave: recién nacido, tuberculosis, sífilis congénita, ultrasonografía, reacción en cadena de la polimerasa, coinfección.

doi: <http://dx.doi.org/10.7705/biomedica.v36i1.2509>

Cerebral microcalcifications in a newborn with congenital tuberculosis

Tuberculosis is a serious public health problem worldwide. In 2012, the World Health Organization estimated 8.6 million new cases and 1.3 million deaths due to the disease. In 2011, the incidence in Colombia was 24 cases per 100,000 inhabitants. There is little information about tuberculosis in pregnant women, and congenital infection is considered a rare disease that is difficult to diagnose, leads to high mortality, and may be confused with tuberculosis acquired after birth. In addition, it has been associated with HIV infection in mothers and infants.

Moreover, there is increasing incidence of congenital syphilis in the world. In Colombia, the prevalence is 2.5 cases per 1,000 births and its frequency in the *Instituto Materno Infantil-Hospital La Victoria* is one case per 57 births.

We report the case of a newborn under treatment for congenital syphilis and in whom microcalcifications were found in a transfontanelar ultrasound. This finding warned about the existence of another infectious agent. PCR was negative for cytomegalovirus, and IgM titers for toxoplasma, rubella and herpes I and II were also negative.

Contribución de los autores:

Yolanda Cifuentes: descripción del caso, redacción de resúmenes, introducción y discusión

Jorge Piar: descripción del caso

Martha I. Murcia: procesamiento de la imagen de la PCR y redacción de la sustentación de su utilidad diagnóstica

Patricia Pardo: elaboración de las imágenes de la ecografía e ilustración sobre su uso

After learning about a history of incomplete treatment for tuberculosis in the mother, we suspected the presence of an infection by the tubercle bacillus in the newborn. No acid-fast bacilli were demonstrated in three gastric juice samples. The IS6110 PCR assay was found positive in cerebrospinal fluid and urine, but not in blood. The newborn was treated with crystalline penicillin for 10 days along with isoniazid, rifampicin, pyrazinamide and streptomycin. The patient is currently under clinical monitoring.

Key words: Infant, newborn; tuberculosis, syphilis, congenital; ultrasonography, polymerase chain reaction, coinfection.

doi: <http://dx.doi.org/10.7705/biomedica.v36i1.2509>

La tuberculosis continúa siendo un grave problema de salud pública en el mundo. La Organización Mundial de la Salud estimaba que en el 2012 se habían presentado 8,6 millones de casos nuevos y 1,3 millones de muertes a causa de la enfermedad (1). Según el Ministerio de Salud, en el 2011, la incidencia en Colombia fue de 24 casos por 100.000 habitantes y, en la población indígena, de 61 casos por 100.000 habitantes; alrededor de 3 % de los casos se reportaron en menores de cinco años (2).

No existe información sobre la infección por el bacilo de la tuberculosis en las mujeres gestantes, y la infección congénita se ha considerado una enfermedad rara, difícil de diagnosticar, que genera mortalidad elevada y puede confundirse con la adquirida después del nacimiento; la enfermedad se ha asociado con la infección por el HIV en madres y neonatos (3).

No hay evidencia de que la gestación tenga un efecto adverso sobre la tuberculosis ni que constituya un factor de riesgo para su desarrollo; sin embargo, el parto es un momento crítico para investigar a las mujeres gestantes en situación de riesgo de contraer la enfermedad (4), pues, al menos, tres cuartas partes de las madres de neonatos con tuberculosis congénita adquieren la infección tuberculosa primaria durante su gestación y su diagnóstico se hace después del parto, cuando se diagnostica la tuberculosis congénita en los recién nacidos (5).

Los recién nacidos hijos de madres con tuberculosis, tienen más riesgo de ser prematuros, de presentar limitaciones en su crecimiento y de morir;

estos efectos adversos pueden modificarse con el diagnóstico y el tratamiento tempranos en la mujer gestante (6).

La infección congénita y la posnatal temprana tienen manifestaciones y pronóstico similares y, en ocasiones, es difícil distinguir una de otra, por lo que se ha sugerido utilizar el término perinatal que abarca a las dos (7).

Según Cantwell, se considera que un caso se trata de tuberculosis congénita cuando se cumple, al menos, una de las siguientes condiciones: a) lesiones tuberculosas detectadas en la primera semana de vida; b) demostración del complejo primario hepático o de granulomas hepáticos caseosos; c) confirmación de tuberculosis en la placenta o en el aparato genital femenino materno, y d) exclusión de transmisión posnatal (8).

En la mujer gestante, la bacilemia tuberculosa puede ocasionar infección de la placenta o del aparato genital materno, por lo tanto, la infección fetal puede darse por vía hematogena, por aspiración o ingestión del líquido amniótico contaminado, o por contacto directo cuando el feto atraviesa el canal del parto (8).

En el recién nacido las manifestaciones clínicas pueden presentarse alrededor del vigésimo día de vida; las más frecuentes son la hepatomegalia, la esplenomegalia, o ambas, presentes en 65,6 %, la fiebre en 64,4 %, la dificultad respiratoria en 63,8 %, la letargia o la irritabilidad en 39,7 % y la tos en 35,5 % de los casos. Los hallazgos de laboratorio se confunden con los ocasionados por una sepsis de origen bacteriano común, hay leucocitosis con predominio de neutrófilos y salida de formas jóvenes, trombocitopenia y aumento de la proteína C reactiva.

La radiografía de tórax es anormal en la mayoría de los casos (93 %), y los hallazgos más frecuentes incluyen tuberculosis miliar, presencia de nódulos, neumonía lobar, intersticial o bronconeumonía (5). El lavado bronquial es útil para recolectar muestras

Correspondencia:

Yolanda Cifuentes, División de Neonatología, Departamento de Pediatría, Facultad de Medicina, Universidad Nacional de Colombia, Carrera 10 N° 1-66 sur, piso 4, Bogotá, D.C., Colombia

Teléfono: (310) 697 5064

mycifuentesd@unal.edu.co

Recibido: 21/08/14; aceptado: 08/09/15

para el diagnóstico cuando hay compromiso pulmonar. La prueba de la tuberculina en el neonato suele ser negativa.

El diagnóstico definitivo de la tuberculosis implica demostrar la presencia de *Mycobacterium tuberculosis*; la PCR permite el diagnóstico directo a partir de muestras clínicas y es un método de laboratorio rápido y sensible (9,10) que, con el cultivo, es el método diagnóstico de referencia y constituye una forma segura de detectar el bacilo. En la mayoría de los estudios se ha utilizado como blanco de la PCR la secuencia de inserción IS6110, presente en múltiples copias en el genoma de la mayoría de las cepas de *M. tuberculosis* (9).

Para el tratamiento de los recién nacidos con tuberculosis se utilizan 10 a 15 mg/kg por día de isoniácida, 10 a 20 mg/kg por día de rifampicina, 15 a 30 mg/kg por día de pirazinamida y 20 a 30 mg/kg por día de estreptomina o 15 a 25 mg/kg por día de etambutol durante dos meses, seguidos de isoniácida y rifampicina durante 4 a 10 meses, dependiendo de la gravedad del cuadro clínico. Por el riesgo de neuritis óptica, se prefiere la estreptomina al etambutol (8,11).

Informe del caso

Se trata de un recién nacido de sexo masculino, fruto de la segunda gestación de una madre de 44 años, de raza negra, farmacodependiente, cuyos exámenes de laboratorio en el momento del parto arrojaron los siguientes resultados: prueba rápida para HIV, negativa; de IgG para toxoplasma, positiva, y de IgM, negativa; antígeno de superficie para hepatitis B, negativo; prueba de VDRL en sangre, reactiva en dos diluciones, y prueba treponémica rápida, positiva.

El nacimiento fue atendido en el hospital. La prueba de Apgar en el neonato fue de 7 en el primer minuto, de 8 a los 5 y de 9 a los 10 minutos. Su peso fue de 2.530 g (por encima del percentil 10), la talla, de 49 cm (por encima del percentil 50), y el perímetro cefálico, de 33 cm (por encima del percentil 25). Con el test de Capurro se estableció una edad de gestación de 38 semanas y el peso era adecuado según la curva de Lubchenco. No se encontraron alteraciones en el examen físico.

Con un diagnóstico de posible caso de sífilis congénita, se hospitalizó al paciente y se inició su tratamiento con penicilina cristalina. Se hicieron exámenes de laboratorio, con los siguientes resultados: la prueba de VDRL en sangre fue

reactiva en 8 diluciones, en el cuadro hemático el nivel de hemoglobina fue de 20 g/dl, el de hematocrito de 55 %, el volumen de leucocitos fue de 29.400 por mm³, el porcentaje de segmentados, 83 %, el de linfocitos, 14 %, el de monocitos, 3 %, y el recuento de plaquetas, de 238.000 por mm³. Se registraron 66 U/ml de aspartato aminotransferasa (AST), 3,94 mg/dl de bilirrubina total, 3,53 mg/dl de indirecta, y la glucemia fue de 102 mg/dl. El resultado del examen parcial de orina fue normal, así como la radiografía de huesos largos.

Al tercer día de vida se le practicó al paciente una punción lumbar, y se encontraron 77,7 mg/dl de proteínas, 13 leucocitos por mm³ y 98 % de linfocitos; la prueba de VDRL en líquido cefalorraquídeo no fue reactiva.

En la ecografía transfontanelar que se practicó al quinto día de vida, se informó: "sistema ventricular de características normales sin signos de hidrocefalia ni hemorragia; estructuras de la línea media sin modificaciones; plexos coroideos y surcos caudo-talámicos con características ecográficas usuales. No hay colecciones líquidas en la cisura interhemisférica. Se observan lesiones puntiformes hiperecogénicas nucleobasales y periventriculares bilaterales que no dejan sombra acústica posterior, en escasa cantidad. Estos hallazgos sugieren microcalcificaciones secundarias a compromiso infeccioso" (figura 1).

Con base en estos hallazgos, fue necesario descartar una infección debida a otro agente. Los resultados de los estudios serológicos fueron de IgG positiva e IgM negativa para toxoplasma, citomegalovirus, rubéola y herpes I; para herpes II, IgG e IgM negativas; la PCR para citomegalovirus tomada a los siete días de vida, fue negativa. Los resultados de la valoración oftalmológica fueron normales.

Al conocerse que la madre había recibido tratamiento antituberculoso incompleto (42 días) durante la gestación, se hicieron estudios para descartar la presencia de tuberculosis en el recién nacido: las tres muestras de jugo gástrico tomadas para verificar la presencia de bacilos ácido-alcohol resistentes fueron negativas; la ecografía abdominal y la radiografía de tórax fueron normales, y no se hicieron tomografías ni se aplicó la prueba de tuberculina.

Se enviaron muestras de sangre, de orina y de líquido cefalorraquídeo destinadas a la PCR para *M. tuberculosis*, la cual fue positiva en orina y en líquido

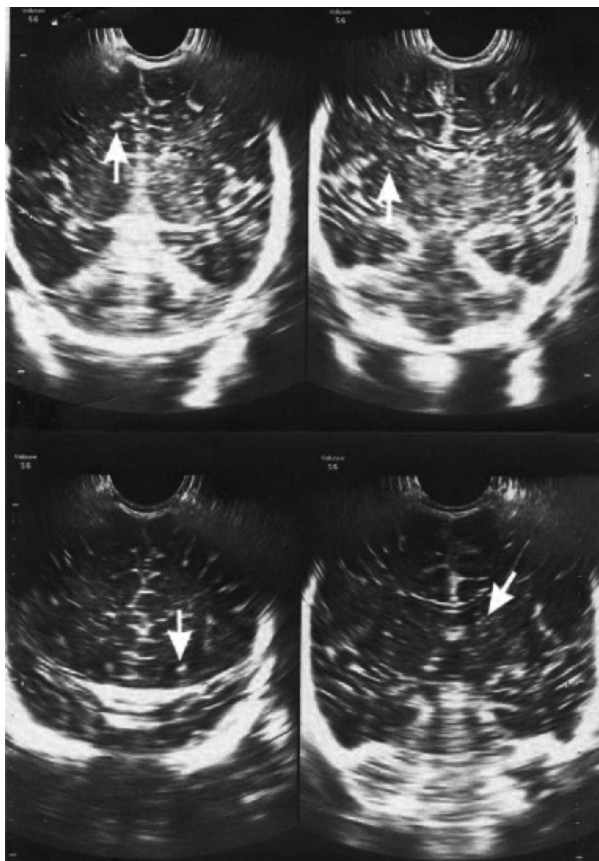


Figura 1. Ecografía transfontanelar: las flechas muestran lesiones puntiformes e hiperecóicas, indicativas de calcificaciones, de localización bilateral periventricular y en núcleos basales.

cefalorraquídeo, mas no en sangre (figura 2). Las tres muestras se cultivaron en medio Ogawa-Kudoh y los cultivos fueron negativos.

Se inició el tratamiento con isoniacida, rifampicina, pirazinamida y estreptomina. A los 36 días de vida se le dio de alta al paciente, con tratamiento ambulatorio supervisado.

En la consulta de seguimiento al cuarto mes de vida, se encontró un lactante con peso de 7.430 g (por encima del percentil 50), talla de 64 cm (por encima del percentil 50) y perímetro craneal de 41 cm (por encima del percentil 15); tenía las manos empuñadas, mal control cefálico, el reflejo de Landau era negativo y no tenía sostén lateral. En los exámenes de laboratorio de control, la prueba de VDRL en sangre no fue reactiva, las aminotransferasas, las bilirrubinas, los nitrogenados y el cuadro hemático fueron normales; se verificó que el esquema de vacunación era el estipulado para la edad, y que el tratamiento con isoniacida y rifampicina se había aplicado. La valoración

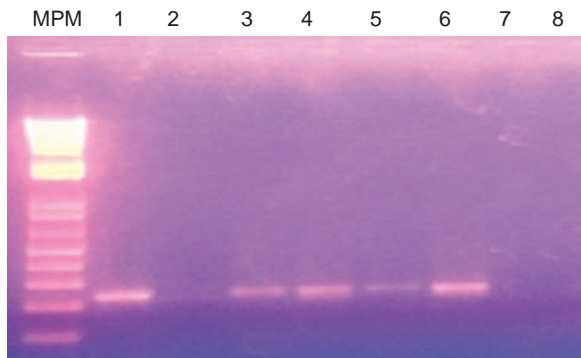


Figura 2. Electroforesis de los productos de la PCR-IS6110 en un gel de agarosa al 2 % coloreado con bromuro de etidio. MPM: marcador de peso molecular (1 kb); carril 1: control positivo, ADN de la cepa de *M. tuberculosis* H37Rv; carril 2: control negativo; carril 3: control de inhibidores en líquido cefalorraquídeo; carril 4: líquido cefalorraquídeo; carril 5: control de inhibidores en orina; carril 6: orina; carril 7: control de inhibidores en sangre; carril 8: sangre.

por fisiatría evidenció que el desarrollo neurológico correspondía al de un niño de dos meses y medio, por lo que se solicitó una resonancia magnética de cerebro y se remitió al paciente a terapias y a neuropediatría.

En el control a los seis meses, el peso del paciente fue de 8.940 g (por encima del percentil 85), la talla de 68 cm (por encima del percentil 50) y el perímetro craneal de 44 cm (por encima del percentil 50); la disminución del tono persistía, tenía sostén cefálico y sonreía, pero todavía no tenía defensas laterales ni reflejo de Landau. El paciente continuaba recibiendo isoniacida y rifampicina. La resonancia magnética cerebral no mostró alteraciones.

Los siguientes fueron los datos de la historia clínica materna: una ecografía obstétrica hecha a las 10 semanas de edad de gestación fue normal. A las 26 semanas de gestación fue hospitalizada con diagnóstico de neumonía adquirida en la comunidad y la baciloscopia fue positiva, con más de 10 bacilos ácido-alcohol resistentes. La serología para HIV y el antígeno de superficie para hepatitis B, fueron negativos; la determinación de albúmina fue de 2,3 g/dl y la ecografía obstétrica fue normal. La paciente se sometió a tratamiento antituberculoso durante 42 días.

A las 33 semanas de gestación, se practicó una ecografía obstétrica que fue normal, la prueba de VDRL fue reactiva en 8 diluciones, y la baciloscopia de control fue negativa. Se le dio tratamiento con penicilina benzatínica y no se documentó el tratamiento para sífilis del compañero de la

paciente. En el momento del parto, la prueba de VDRL fue reactiva en dos diluciones y se reinició el tratamiento para tuberculosis.

En un control a los tres meses del parto, la paciente refirió mala tolerancia al tratamiento anti-tuberculoso. La prueba de VDRL de control fue reactiva en ocho diluciones, el resultado de la prueba de VSG fue de 28 mm/hora y la radiografía de tórax reveló fibroatelectasia apical bilateral con cavitaciones. Dada la condición de habitante de la calle de la madre, de su drogadicción y desnutrición, y del diagnóstico de tuberculosis y de nueva infección por *Treponema pallidum*, se formuló penicilina benzatínica y se continuó el tratamiento para la tuberculosis.

Discusión

La historia clínica que se presenta corresponde, según los criterios de Cantwell, a un caso de tuberculosis congénita, diagnosticado por PCR en muestras de líquido cefalorraquídeo y orina tomadas al tercer y al octavo día de vida, respectivamente, en un recién nacido hijo de una madre de raza negra, habitante de la calle con antecedentes de farmacodependencia y desnutrición, que fue hospitalizado por cumplir con los criterios del diagnóstico de sífilis congénita: la prueba de VDRL evidenció cuatro veces la cantidad de los títulos maternos y un aumento en los niveles de la aspartato aminotransferasa, lo que era indicativo de la coexistencia de dos infecciones consideradas como problemas de salud pública.

La coexistencia de estas dos infecciones se ha descrito en otras ocasiones. En un estudio en Baltimore en pacientes que asistían a la clínica de tuberculosis, se encontró que 9 % de ellos tenía antecedentes de sífilis y que 13,6 % había hecho, por lo menos, una visita a la clínica de enfermedades de transmisión sexual, frecuencias que aumentaban en la población negra a 13,6 y 16,5 %, respectivamente; por ello, la detección cruzada de sífilis y tuberculosis sería un mecanismo para la identificación de nuevos casos e incrementaría la eficiencia del sistema de salud (12).

En los recién nacidos, la valoración inicial de las estructuras intracraneales mediante ultrasonografía transfontanelar es el método diagnóstico más usado desde la década de los ochenta (13), aunque su sensibilidad y su especificidad son bajas para el diagnóstico del compromiso neurológico de enfermedades infecciosas (14).

En este caso, el hallazgo de calcificaciones puntiformes periventriculares y en núcleos basales, escasas, en la ecografía transfontanelar, advirtió al equipo médico sobre la existencia de otro agente infeccioso diferente a *T. pallidum*, pues se sabe que este no ocasiona calcificaciones cerebrales, lo que obligó a descartar una infección por toxoplasma, citomegalovirus, rubéola o herpes I y II, las cuales originan calcificaciones cerebrales en el período perinatal (15-18). Tampoco se documentó ningún episodio de hipoxia isquémica, pues se sabe que, cuando estos se presentan en neonatos a término y prematuros, aparecen calcificaciones en los ganglios basales, la corteza cerebral y el hipocampo (19).

El compromiso del sistema nervioso en la tuberculosis se describió en 1825 (20). Esta forma, la más grave de la enfermedad, se presenta en cerca de 1 % de los casos, con una gran morbilidad y mortalidad (21). En los casos de tuberculosis congénita, la mortalidad se ha asociado con el hallazgo de lesiones intracraneales (5).

El compromiso del sistema nervioso se clasifica en formas meningoencefálicas, formas espinales y lesiones expansivas intracraneales (22). En este paciente, dicho compromiso podría corresponder al primero de los dos pasos de un modelo descrito en el cual habría una siembra en el sistema nervioso central por vía hematogena y se formaría el foco que posteriormente crecería y maduraría en un tubérculo caseoso que, al romperse, ocasionaría tuberculosis meníngea (21).

A pesar de que las condiciones del paciente hacían pensar en un resultado adverso (6), se presume que el curso clínico se vio favorecido por tratarse de un neonato a término, sin restricción de crecimiento y sin manifestaciones sistémicas, en quien se instauró el tratamiento temprano y cuya madre tuvo resultados negativos para HIV y recibió tratamiento antituberculoso durante 42 días antes del parto ante el resultado positivo de la baciloscopia hacia la semana 24 de gestación (23).

El diagnóstico de la tuberculosis congénita de localización cerebral es difícil, pues no es frecuente encontrar el bacilo en el extendido de líquido cefalorraquídeo y se necesitan varias semanas para cultivarlo; pero, incluso si ambas pruebas son negativas, el diagnóstico no se puede excluir. La PCR es de utilidad para el diagnóstico de la tuberculosis extrapulmonar (24), a pesar de que se han informado resultados contradictorios en cuanto a su sensibilidad y especificidad (25).

En el presente caso, los cultivos fueron negativos. La falta de concordancia entre el resultado de la PCR en sangre y el de la prueba en orina y líquido cefalorraquídeo, puede explicarse por la variación de la sensibilidad y la especificidad de la secuencia IS6110, pues se ha informado que en algunas muestras extrapulmonares la sensibilidad puede ser nula, sobre todo cuando el extendido es negativo (25).

Al revisar la historia clínica de la madre durante la gestación, no se registró ningún hallazgo que pudiera hacer sospechar el compromiso en el feto. En la literatura científica se encuentran múltiples publicaciones sobre casos de tuberculosis en mujeres gestantes, especialmente extrapulmonar, en muy pocos de los cuales se describen los hallazgos en el feto. Se ha descrito retardo del crecimiento intrauterino y prematuridad, hepatomegalia y síndrome de dificultad respiratoria neonatal atribuibles a la tuberculosis, sin que se hubiera sospechado su presencia (26). Se encontró un informe sobre derrame pleural sin otros hallazgos de eritroblastosis fetal, en el caso de una mujer gestante en quien se descartó infección por toxoplasma, por citomegalovirus, rubéola y herpes simple, y en el que el neonato falleció y el diagnóstico se hizo *post mortem* mediante PCR (27).

En este caso, la descripción y el seguimiento del curso clínico en la madre fue dificultoso, no solamente por la coexistencia de infecciones (sífilis y tuberculosis), sino por la presencia de factores económicos, sociales y nutricionales desfavorables (consumo de sustancias psicoactivas, condición de habitante de la calle y desnutrición), cuya importancia como factores sociales determinantes en el curso de la tuberculosis es bien conocida (28).

Son pocos los casos de tuberculosis congénita que se han reportado en nuestro país, y el que aquí se presenta constituye una llamada de atención para fomentar su búsqueda en la población de gestantes con infección por *T. pallidum*, consumidora de sustancias psicoactivas y habitante de la calle, la cual crece constantemente y está en alto riesgo de contraer otra de las llamadas infecciones emergentes.

Conflicto de intereses

No existen conflictos de interés.

Financiación

La PCR para *Mycobacterium tuberculosis* se hizo en el Departamento de Microbiología de la Facultad de Medicina de la Universidad Nacional de Colombia.

Referencias

1. **World Health Organization.** Global Tuberculosis Report 2013. Fecha de consulta: 27 de enero de 2014. Disponible en: http://www.who.int/iris/bitstream/10665/91355/1/9789241564656_eng.pdf.
2. **Ministerio de Salud y Protección Social.** Colombia avanza en el control de la tuberculosis. Boletín de Prensa No 421 de 2013. Fecha de consulta: 27 de enero de 2014. Disponible en: <http://www.minsalud.gov.co/Paginas/control-de-la-tuberculosis.aspx>.
3. **Adhikari M, Pillay T, Pillay DG.** Tuberculosis in the newborn: An emerging disease. *Pediatr Infect Dis J.* 1997; 16:1108-12.
4. **Snider D.** Pregnancy and tuberculosis. *Chest.* 1984;86 (Suppl.3):10S-3. http://dx.doi.org/10.1378/chest.86.3_Supplement.10S
5. **Peng W, Yang J, Liu E.** Analysis of 170 cases of congenital TB reported in the literature between 1946 and 2009. *Pediatr Pulmonol.* 2011;46:1215-24. <http://dx.doi.org/10.1002/ppul.21490>
6. **Figueroa-Damián R, Arredondo-García JL.** Neonatal outcome of children born to women with tuberculosis. *Arch Med Res.* 2001;32:66-9. [http://dx.doi.org/10.1016/S0188-4409\(00\)00266-6](http://dx.doi.org/10.1016/S0188-4409(00)00266-6)
7. **Hageman J, Shulman S, Shreiber M, Lucks S, Yogev R.** Congenital tuberculosis. Critical reappraisal of clinical findings and diagnostic procedures. *Pediatrics.* 1980;66:980-4.
8. **Cantwell MF, Shehab ZM, Costello AM, Sands L, Green WF, Ewing EP Jr, et al.** Brief report: Congenital tuberculosis. *N Engl J Med.* 1994;330:1051-4. <http://dx.doi.org/10.1056/NEJM199404143301505>
9. **Barani R, Sarangan G, Antony T, Periyasamy S, Kindo AJ, Srikanth P.** Improved detection of *Mycobacterium tuberculosis* using two independent PCR targets in a tertiary care centre in South India. *J Infect Dev Ctries.* 2012;6:46-52. <http://dx.doi.org/10.3855/jidc.1302>
10. **Del Portillo P, Murillo LA, Patarroyo ME.** Amplification of a species-specific DNA fragment of *Mycobacterium tuberculosis* and its possible use in diagnosis. *J Clin Microbiol.* 1991;29:2163-8.
11. **Dalamón RS, Cantell SN, Jaroslavsky D, Bruno M, Debu MA, Falk J.** Tuberculosis congénita. Presentación infrecuente de una enfermedad habitual. *Arch Argent Pediatr.* 2008;106:143-54. <http://dx.doi.org/10.1590/S0325-00752008000200010>
12. **Peek M, Zenilman JM.** Sexually transmitted diseases in patients attending a Baltimore tuberculosis clinic. Assessment of use of multiple categoric services. *Sex Transm Dis.* 1997;24:8-10.
13. **Ball WS Jr.** Pediatric neuroradiology. *Am J Neuroradiol.* 2000;21:29-36.
14. **Crino JP.** Ultrasound and fetal diagnosis of perinatal infection. *Clin Obstet Gynecol.* 1999;42:71-80.
15. **Herman TE, Cleveland RH, Kushner DC, Taveras JM.** CT of neonatal herpes encephalitis. *Am J Neuroradiol.* 1985;6:773-5.

16. **Numazaki K, Fujikawa T.** Intracranial calcification with congenital rubella syndrome in a mother with serologic immunity. *J Child Neurol.* 2003;18:296-7. <http://dx.doi.org/10.1177/08830738030180040601>
17. **Malinger G, Lev D, Zahalka N, Ben Aroia Z, Watemberg N, Kidron D, et al.** Fetal cytomegalovirus infection of the brain: The spectrum of sonographic findings. *Am J Neuroradiol.* 2003;24:28-32.
18. **Surendrababu NR, Kuruvilla KA, Jana AK, Cherian R.** Globe calcification in congenital toxoplasmosis. *Indian J Pediatr.* 2006;73:527-8.
19. **Rodríguez MJ, Ursu G, Bernal F, Cuí V, Mahy N.** Perinatal human hypoxia–ischemia vulnerability correlates with brain calcification. *Neurobiol Dis.* 2001;8:59-68. <http://dx.doi.org/10.1006/nbdi.2000.0332>
20. **Vergara I, Saravia J, Toro G, Calderón A.** La infección tuberculosa del sistema nervioso central: estudio de 165 casos. *Act Med Colomb.* 1976;1:33-52.
21. **De Lance AR, Safae M, Oh MC, Clark AJ, Kaur G, Sun MZ, et al.** Tuberculoma of the central nervous system. *J Clin Neurosci.* 2013;20:1333-41. <http://dx.doi.org/10.1016/j.jocn.2013.01.008>
22. **Palma R, Lizarazo J, Vergara I, Toro G, Saravia J.** La infección tuberculosa del sistema nervioso central. *Acta Med Colomb.* 1988;13:106-24.
23. **Bogges KA, Myers ER, Hamilton CD.** Antepartum or postpartum isoniazid treatment of latent tuberculosis infection. *Obstet Gynecol.* 2000;96:757-62.
24. **Mehta PK, Rai A, Singh N, Khuller GK.** Diagnosis of extrapulmonary tuberculosis by PCR. *FEMS Immunol Med Microbiol.* 2012;66:20-36. <http://dx.doi.org/10.1111/j.1574-695X.2012.00987.x>
25. **Miller MB, Popowitch EB, Backlund MG, Ager EP.** Performance of Xpert MTB/RIF RUO assay and IS6110 real-time PCR for *Mycobacterium tuberculosis* detection in clinical samples. *J Clin Microbiol.* 2011;49:3458-62. <http://dx.doi.org/10.1128/JCM.05212-11>
26. **Diar H, Velaphi S.** Congenital tuberculosis as a proxy to maternal tuberculosis: A case report. *J Perinatol.* 2009;29:709-11. <http://dx.doi.org/10.1038/jp.2009.49>
27. **Chen S.** Maternal and fetal infection with *Mycobacterium tuberculosis*. *Arch Dis Child Fetal Neonatal Ed.* 1997;77:F77-8.
28. **Bhargava A, Pai M, Bhargava M, Marais BJ, Menzies D.** Can social interventions prevent tuberculosis? The Papworth Experiment (1918–1943) Revisited. *Am J Respir Crit Care Med.* 2012;186:442-9. <http://dx.doi.org/10.1164/rccm.201201-0023OC>